



Cistectomia Radical com Neobexiga Ortotópica de Studer Assistida por Robot com Preservação de Órgãos Pélvicos

Robot-Assisted Radical Cystectomy with Orthotopic Studer Neobladder and Preservation of Pelvic Organs

Mariana Medeiros,¹ Vanessa Andrade,¹ Aléxia Gomes,¹ Frederico Ferronha,¹ João Pina,¹ Luís Campos Pinheiro¹

Resumo

A cistectomia radical e a derivação urinária apresentam um impacto significativo na qualidade de vida dos doentes, nomeadamente por diminuir a função sexual e urinária.

A possibilidade de oferecer uma cirurgia que preserve os órgãos pélvicos femininos tem sido proposta em casos selecionados e pretende melhorar os resultados funcionais nestas doentes sem comprometer os resultados oncológicos.

Neste trabalho, apresenta-se um caso clínico de uma senhora de 50 anos com o diagnóstico de carcinoma urotelial não músculo-invasivo refratário a tratamento com bacilo Calmette-Guérin (BCG) e vida sexual ativa. A doente foi submetida a cistectomia radical com neobexiga de Studer intracorpórea laparoscópica assistida de robot com preservação dos órgãos pélvicos.

Neste artigo descrevem-se detalhadamente os passos da técnica cirúrgica e comparam-se os resultados funcionais com os descritos na literatura.

Palavras-chave: Cistectomia; Procedimentos Cirúrgicos Robóticos; Robótica; Bexiga Urinária/cirurgia; Neoplasias da Bexiga Urinária; Resultado do Tratamento

Abstract

The radical cystectomy and urinary diversion have a significant negative impact on quality of life, essentially because it causes deterioration of sexual and urinary functions.

The possibility to offer a surgery that preserves female pelvic organs has been proposed in selected cases and it seems to improve the functional outcomes without compromising the oncologic outcomes.

Here, we present a clinical case of a 50-years-old woman with bacillus Calmette-Guérin (BCG) refractory non-muscle invasive bladder cancer pT1 and sexually active life.

The patient was submitted to pelvic organ-preserving robot assisted radical cystectomy and Studer's neobladder.

This article describes in detail the surgical technical steps, comparing the functional outcomes with the ones stated in the literature.

Keywords: Cystectomy; Robotic Surgical Procedures; Robotics; Urinary Bladder/surgery; Urinary Bladder Neoplasms; Treatment Outcome

Introdução

O cancro da bexiga é uma das dez neoplasias mais comuns em todo o mundo, sendo que 75% dos novos diagnósticos correspondem a casos de cancro da bexiga não músculo invasivo (NMIBC).¹ O tratamento deste tipo de cancro é guiado pela estratificação de risco, resposta à terapia com bacilo Calmette-Guérin (BCG) e pelas preferências e aptidão cirúrgica do paciente. Em casos de doença de alto risco, a cistectomia radical (RC) imediata ou adiada pode ser uma opção caso a terapia intravesical falhe.^{2,3}

A cistectomia radical tradicional implica a remoção da bexiga e dos órgãos reprodutivos pélvicos para alcançar um controlo oncológico máximo. Este procedimento inclui a remoção dos ovários, trompas de Falópio, útero e parede anterior da vagina em mulheres, bem como da próstata e uretra prostática em homens. Simultaneamente, é habitualmente realizada uma derivação urinária, que pode ser continente ou incontinente. Contudo, a cistectomia radical está associada a uma elevada morbidade e a efeitos profundos na qualidade de vida e função sexual dos pacientes.⁴

Aproximadamente 30% dos pacientes submetidos a cistectomia radical por NMIBC são reclassificados no momento da cirurgia, destacando a importância do estadiamento clínico para a seleção adequada de pacientes que possam ser candidatos à preservação de órgãos.⁵

O interesse em modificações à técnica tradicional, permitindo uma cistectomia com preservação dos órgãos reprodutivos ou pélvicos, tem aumentado como potencial mecanismo para reduzir a morbidade cirúrgica e melhorar os resultados funcionais.^{6,7} Estas modificações podem ser utilizadas para reduzir o risco de

1 - Centro de Responsabilidade Integrada de Urologia/CRI Urologia do Centro Hospitalar e Universitário de Lisboa Central

disfunção do pavimento pélvico e disfunção sexual em pacientes devidamente selecionados, sem aparente compromisso dos resultados oncológicos.⁵

Caso Clínico

Doente do sexo feminino, 50 anos, sem antecedentes pessoais relevantes e sem medicação habitual. Seguida em consulta de urologia por carcinoma urotelial da bexiga não músculo-invasivo pT1 de alto grau refratário ao tratamento com BCG. O tumor apresentava 4cm da parede lateral direita, sem invasão do trígono.

A doente mantinha vida sexual ativa, sem queixas de incontinência urinária e demonstrava vontade de preservar os seus órgãos pélvicos femininos.

Foi submetida a cistectomia radical com neobexiga de Studer intracorpórea e linfadenectomia pélvica laparoscópica assistida de robot com preservação dos órgãos pélvicos.

A cirurgia teve uma duração de 380 minutos, com perdas hemáticas estimadas de 400 cc. Esteve internada durante 7 dias, sem qualquer registo de intercorrências.

Como complicação pós-operatória tardia, 40 dias após a cirurgia, apresentou uma pielonefrite tratada com antibioterapia. Ao oitavo mês após a cirurgia, a doente encontrava-se continente e mantinha vida sexual ativa. Do ponto de vista oncológico, não houve registo de recidiva de doença.

Técnica Cirúrgica

1. Posicionamento e Colocação de Trocars

O doente é posicionado em Trendelenburg completo (declive de 29°), com os membros inferiores em litotomia e os superiores em adução. A porta da câmara é colocada 5 cm acima do umbigo, após pneumoperitoneu estabelecido pela técnica de agulha de Veress.

As portas à esquerda (2ª porta) e à direita (3ª porta) da câmara são colocadas a 8 cm de distância da linha média. A 4ª porta é colocada 4 dedos e cerca de 2 cm inferiormente à 3ª porta. O airseal system é colocado 4 dedos à esquerda da 2ª porta e permite ter um pneumoperitoneu com pressão estável, constante evacuação de fumos e uma porta de acesso para instrumentos como aplicadores de Hem-o-locks e EndoGias®.

O cirurgião ajudante encontra-se à esquerda do doente.

2. Cistectomia Radical Laparoscópica Assistida por Robot com Preservação de Órgãos Pélvicos

Os ureteres são identificados e dissecados distalmente até à junção vesicoureteral, mantendo-se a vascularização dos mesmos. Depois procede-se à sua laqueação com Hem-o-locks (Fig. 1)

Para a preservação de órgãos pélvicos, o útero é colocado em tração de forma a facilitar a dissecação do espaço vesicovaginal. A parede anterior da vagina é preservada

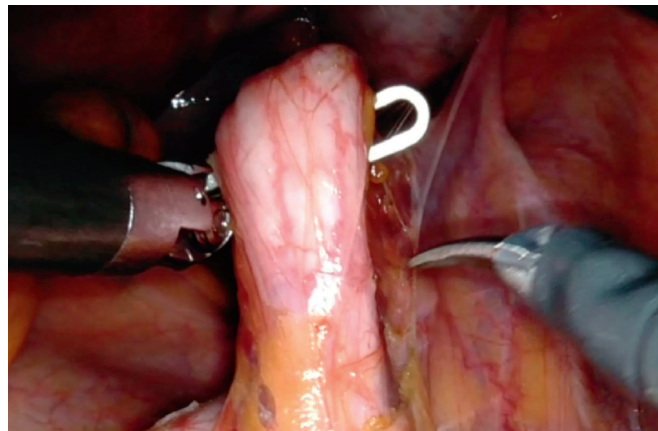

Figura 1 – Dissecção do ureter direito ao nível do cruzamento com os vasos ilíacos.

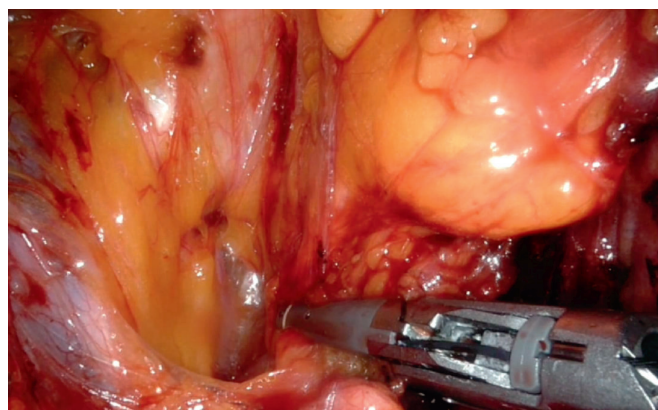


Figura 2 – Laqueação do pedículo vascular esquerdo

O espaço de Retzius é aberto com a dissecação lateral e distal à artéria umbilical obliterada e lateralmente às paredes laterais da bexiga, após laqueação dos pedículos vasculares vesicais ao longo da parede lateral da vagina até à uretra.

Depois da dissecação lateral da bexiga estar completa, o úraco e as artérias umbilicais obliteradas são laqueadas e dissecadas ao nível da parede abdominal medialmente e distalmente, afastando a parede anterior da bexiga inferiormente.

A veia dorsal do clitóris é fulgurada e a uretra dissecada circunferencialmente e laqueada com sutura barbada para evitar a fuga de urina. Após a uretrotomia, a peça é colocada num saco.

Antes da fase reconstrutiva da neobexiga, foi realizada a linfadenectomia pélvica bilateral alargada e o ureter esquerdo foi tunelizado para o lado direito posteriormente ao mesentério do sigmóide.

3. Construção da Neobexiga

O íleo é mobilizado para a pélvis com aproximadamente 50-60 cm e a anastomose uretroileal é realizada com pelo menos 35 cm de distância da válvula íleo-cecal.



Realiza-se a sutura entre a serosa da face posterior da ansa ileal e o músculo e tecido suburetral, à semelhança da reconstrução posterior Rocco stitch preconizada na prostatectomia radical.

Efetua-se uma incisão de 1 cm na ansa ileal previamente selecionada e realiza-se a anastomose com sutura contínua absorvível barbada 3/0.

Posteriormente, a ansa de íleo que se encontra do lado direito é clampada 15 cm proximalmente à anastomose uretroileal e a do lado esquerdo a cerca de 40 cm com recurso a EndoGia laparoscópico®.

A continuidade intestinal é restabelecida por uma anastomose laterolateral, usando também o EndoGia laparoscópico®.

O íleo de 15 cm à direita e cerca de 30 cm à esquerda é detubularizado no bordo anti-mesentérico, deixando-se 10 cm do lado esquerdo que irão formar a chaminé. De seguida, une-se a face posterior de ambos os segmentos internos de íleo, o bordo esquerdo do lado direito e o bordo direito do lado esquerdo de íleo.

Posteriormente, a extremidade anterior do íleo à direita mobiliza-se para cerca de 10 cm distais à anastomose uretro-ileal do lado esquerdo e sutura-se formando uma bolsa oval. A algália siliconada é colocada sob visão antes de terminar o encerramento da parede anterior da neobexiga.

Depois, realiza-se a anastomose ureteral tipo Wallace e os cateteres MonoJ são colocados passando por dentro do segmento distal da neobexiga, a chaminé, e por cada um dos ureteres. A anastomose ureteroileal é realizada no topo da chaminé.

O encerramento da face anterior da bexiga é, então, finalizado.

Procede-se, no final, ao teste de estanquicidade para avaliação de fugas com cerca de 100 cc de soro.

Discussão

Neoplasias da bexiga são menos comuns nas mulheres, quando se tecem comparações com o verificado nos homens. No entanto, a incidência nas mulheres persiste nos quase 75 000 casos por ano, sendo o diagnóstico comumente mais tardio. A técnica cirúrgica clássica nas mulheres prevê exenteração anterior com remoção da vagina anterior, útero e ovários em adição à cistectomia propriamente dita complementada de linfadenectomia.^{1,4}

A cistectomia radical é o tratamento gold standard em mulheres com tumor vesical músculo-invasivo. Substitutos da bexiga ortotrópicos têm-se revelado uma opção oncológica segura nestas mulheres.⁸

Relatos de disfunção sexual com impacto na qualidade de vida na cirurgia designadamente clássica são muito comuns, surgindo a cistectomia radical com preservação de órgãos pélvicos

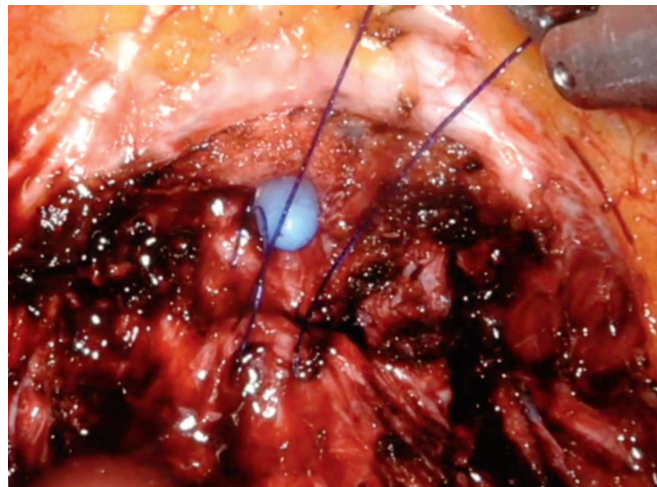


Figura 3 – Rocco stitch modificado

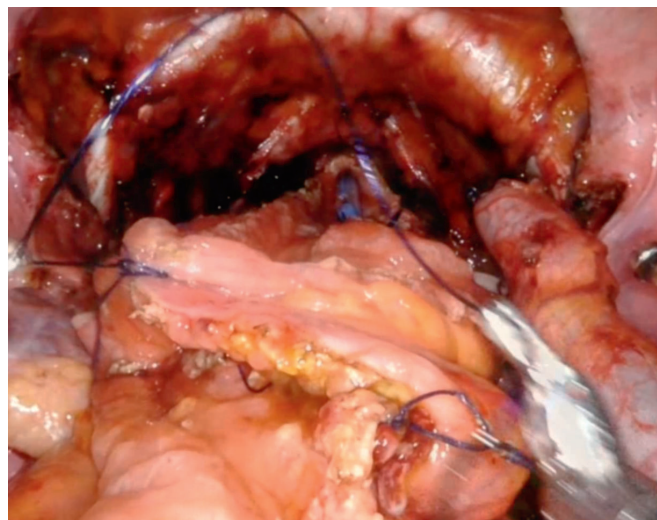


Figura 4 – Construção da neobexiga

e construção de neobexiga ortotópica como uma opção crescente no sentido da preservação da função sexual pós-operatória.⁷

No que concerne à sobrevida livre de doença, num estudo prospetivo levado a cabo durante 6 anos, concluiu-se que a taxa de recorrência uretral após cistectomia radical e substituição ortotópica nas mulheres é baixa, a rondar os 1,4%, justificando a utilização desta técnica cirúrgica.

Este estudo contava com uma amostra de 239 mulheres cistectomizadas, 145 das quais foram submetidas à construção de neobexiga. No pós-operatório, as doentes foram avaliadas a cada 3 meses durante 1 ano e, posteriormente, a cada 6 meses por um período médio de 55 meses. A sobrevida livre de doença fixou-se nos 69,7%.⁹

Num estudo a incluir 297 mulheres entre 1994 e 2011, com idade média de 54 anos, submetidas a cistectomia radical com construção de neobexiga, percebeu-se que 81 (27%), desenvol-



veram algum tipo de recorrência. As taxas de sobrevida livre de recorrência aos 10 e 15 anos ficaram nos 66%. A recorrência uretral surgiu em 2 doentes (0,6%) sob a forma de implantação solitária na uretra, em 4 doentes (1,2%) com recorrência concomitantemente uretral e à distância, dois, por fim, num doente (0,3%) com recorrência uretral e local. Assim, surge um estudo de longo termo a corroborar a eficácia oncológica da construção de neobexiga em mulheres com tumor vesical músculo-invasivo.¹⁰

Numa meta-análise recente que analisou os resultados de 23 mulheres submetidas a cistectomia radical por via robótica com preservação dos órgãos pélvicos, a média de duração da cirurgia foi de 300 minutos e as perdas estimadas em 100 cc, ambos inferiores ao caso aqui apresentado.⁷ Das doentes, 87% permaneceram sexualmente ativas e destas, todas mantiveram a capacidade de ter orgasmos.

Em relação aos resultados funcionais urinários, nesta meta-análise, 70% dos doentes apresentaram continência diária e 80% continência noturna e apenas cerca de metade das doentes necessitaram de realizar cateterismo intermitente diariamente. A sobrevida livre de doença, a sobrevida específica de cancro e a sobrevida global foram de 83%, 91% e 91%, respetivamente.^{7,11}

A doente apresentada neste caso clínico, está sexualmente ativa e continente de dia e noite, sem necessidade de cateterismo intermitente. No oitavo mês de pós-operatório, não apresenta sinais de recidiva da doença oncológica.

Conclusão

A literatura tem mostrado que a cistectomia radical associada à preservação dos órgãos genitais femininos é um procedimento seguro e minimamente invasivo com bons resultados oncológicos e funcionais a curto-prazo em doentes selecionados. São necessários mais estudos randomizados prospetivos que comparem os resultados a longo prazo.

Responsabilidades Éticas

Conflitos de Interesse: Os autores declaram a inexistência de conflitos de interesse na realização do presente trabalho.

Fontes de Financiamento: Não existiram fontes externas de financiamento para a realização deste artigo.

Confidencialidade dos Dados: Os autores declaram ter seguido os protocolos da sua instituição acerca da publicação dos dados de doentes.

Consentimento: Consentimento do doente para publicação obtido.

Proveniência e Revisão por Pares: Não comissionado; revisão externa por pares.

Ethical Disclosures

Conflicts of Interest: The authors have no conflicts of interest to declare.

Financing Support: This work has not received any contribution, grant or scholarship.

Confidentiality of Data: The authors declare that they have followed the protocols of their work center on the publication of data from patients.

Patient Consent: Consent for publication was obtained.

Provenance and Peer Review: Not commissioned; externally peer reviewed.

Declaração de Contribuição/Contributorship Statement:

MM – Responsável por conceber e planear o estudo, redigir o artigo, sua submissão e revisão.

VA, AG, FF, JP – Responsáveis pela edição de imagens e revisão de literatura, contribuindo com referências bibliográficas relevantes para apoiar a discussão.

LCPinheiro – orientação, supervisão do estudo e revisão do artigo.

Autor Correspondente/Corresponding Author:

Mariana Medeiros

mariana.medeiros@chlc.min-saude.pt

ORCID 0009-0006-6152-4555

Centro Hospitalar e Universitário de Lisboa Central, Hospital de São José

Rua António Serrano – 1169-050 LISBOA

Recebido/Received: 2022-12-30

Aceite/Accepted: 2024-01-17

Publicado online/Published online: 2024-01-24

Publicado/Published: 2024-03-1

© Autor(es) (ou seu(s) empregador(es)) e Acta Urol Port 2023. Reutilização permitida de acordo com CC BY-NC. Nenhuma reutilização comercial.

© Author(s) (or their employer(s)) and Acta Urol Port 2023. Re-use permitted under CC BY-NC. No commercial re-use

Referências

- 1 Sung H, Ferlay J, Siegel RL, Laversanne M, Soerjomataram I, Jemal A, et al. Global Cancer Statistics 2020: GLOBOCAN Estimates of Incidence and Mortality Worldwide for 36 Cancers in 185 Countries. *CA Cancer J Clin.* 2021;71:209–49. doi: 10.3322/caac.21660.
- 2 Witjes JA, Compérat E, Cowan NC, Gakis G, Hernández V, Le Bret T, et al. EAU Guidelines on Muscle-invasive and Metastatic Bladder Cancer - EAU Guidelines 2023. *European Association of Urology* [consultado Jan 2023] Disponível em: <https://uroweb.org/guidelines/muscle-invasive-and-metastatic-bladder-cancer>
- 3 Babjuk M, Burger M, Compérat E, Gontero P, Mostafid AH, Palou J, et al. Non-muscle-invasive Bladder Cancer (TaT1 and CIS) EAU Guidelines. *Eur Urol.* 2022;31:1–48.
- 4 Avulova S, Benidir T, Cheville JC, Packiam VT, Shah P, Frank I, et al. Prevalence, Predictors, and Oncologic Outcomes of Pelvic Organ



- Involvement in Women Undergoing Radical Cystectomy. *Arch Pathol Lab Med.* 2023;147:202–7. doi: 10.5858/arpa.2021-0409-OA.
- 5 Smith AB, Crowell K, Woods ME, Wallen EM, Pruthi RS, Nielsen ME, et al. Functional Outcomes Following Radical Cystectomy in Women with Bladder Cancer: A Systematic Review. *Eur Urol Focus.* 2017;3:136–43. doi: 10.1016/j.euf.2016.05.005.
 - 6 Rocco B, Luciani LG, Collins J, Sanchez-Salas R, Adding C, Mattevi D, et al. Posterior reconstruction during robotic-assisted radical cystectomy with intracorporeal orthotopic ileal neobladder: description and outcomes of a simple step. *J Robot Surg.* 2021;15:355–61. doi: 10.1007/s11701-020-01108-0.
 - 7 Lavallée E, Dovey Z, Pathak P, Dey L, Renström Koskela L, Hosseini A, et al. Functional and Oncological Outcomes of Female Pelvic Organ-preserving Robot-assisted Radical Cystectomy. *Eur Urol Open Sci.* 2022;36:34–40. doi: 10.1016/j.euros.2021.11.010.
 - 8 Gakis G, Efstathiou J, Lerner SP, Cookson MS, Keegan KA, Guru KA, et al. ICUD-EAU international consultation on bladder cancer 2012: Radical cystectomy and bladder preservation for muscle-invasive urothelial carcinoma of the bladder. *Eur Urol.* 2013;63:45–57. doi: 10.1016/j.eururo.2012.08.009.
 - 9 Ali-el-dein B, Abdel-latif M, Ashamalla A, Abdel-rahim M, Ghoneim MA. Local urethral recurrence after radical cystectomy and orthotopic bladder substitution in women?: a prospective study. *J Urol.* 2004;171:275–8. doi: 10.1097/01.ju.0000101184.50051.6f.
 - 10 Gakis G, Ali-el-dein B, Babjuk M, D M, et al. Urethral recurrence in women with orthotopic bladder substitutes?: A multi-institutional study. *Urol Oncol.* 2015;33:204.e17-23. doi: 10.1016/j.urolonc.2015.01.020.
 - 11 Hernández V, Espinos EL, Dunn J, MacLennan S, Lam T, Yuan Y, et al. Oncological and functional outcomes of sexual function-preserving cystectomy compared with standard radical cystectomy in men: A systematic review. *Urol Oncol Semin Orig Investig.* 2017;35:539.e17-539.e29. doi: 10.1016/j.urolonc.2017.04.013.